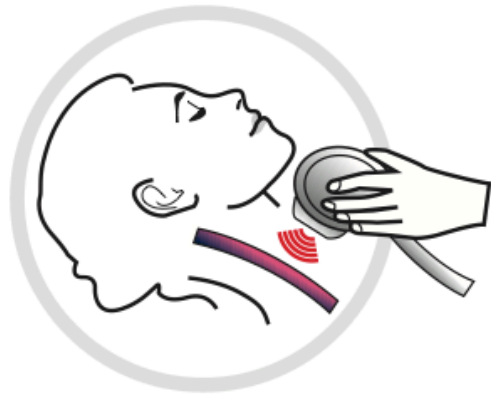
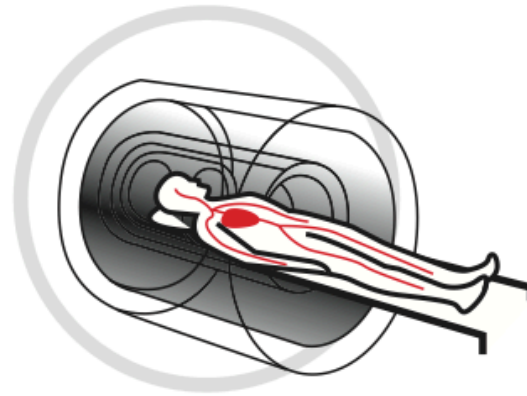


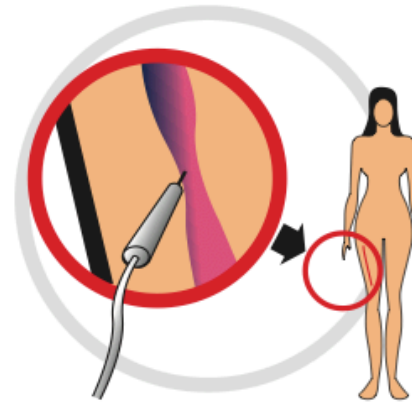
ROZPOZNANIE CCSVI



- 1 Badanie USG Doppler**
Stwierdzenie niewydolności żyłnej (zwężenia, deformacje lub zaburzenia przepływu) w okolicach szyi.




- 2 Rezonans Magnetyczny**
Rezonans magnetyczny głowy oraz szyi z opcją żylną.

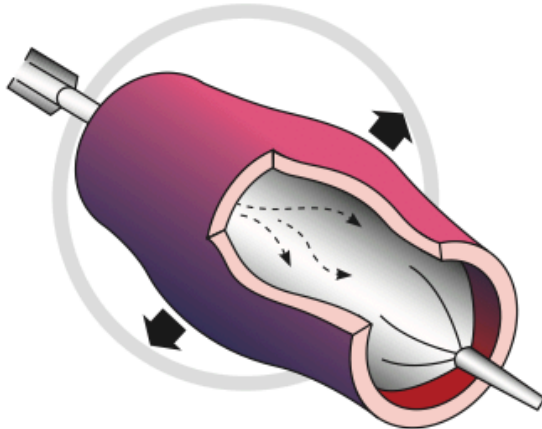


- 3 Flebografia**
Wprowadzenie cewnika z dojścia przez pachwinę. Uwidocznienie zwężeń poprzez podanie kontrastu.

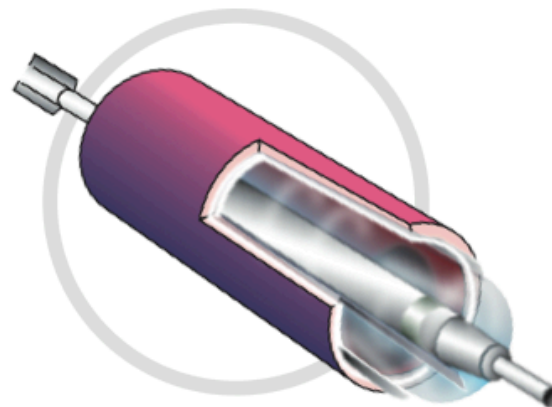
Przekrój żyły
przed zabiegiem



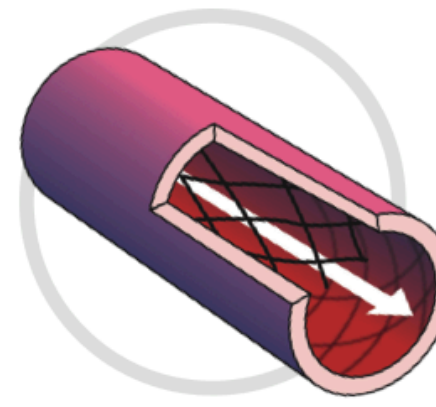
ZABIEG CCSVI



- 4 Poszerzenie żyły**
Do naczynia zostaje wprowadzony cewnik z balonem, który po wypełnieniu poszerza naczynie.



- 5 Zastosowanie balonów tnących**
Jeżeli istnieje taka możliwość, stosuje się balon tnący, który poszerza zwężony odcinek naczynia w sposób kontrolowany.



- 6 Założenie stentu**
Jeżeli istnieje bezwzględna konieczność w naczyniu wprowadza się rurkę z metalową siatką, której zadaniem jest utrwalenie poszerzonego odcinka.

Przekrój żyły
po zabiegu

